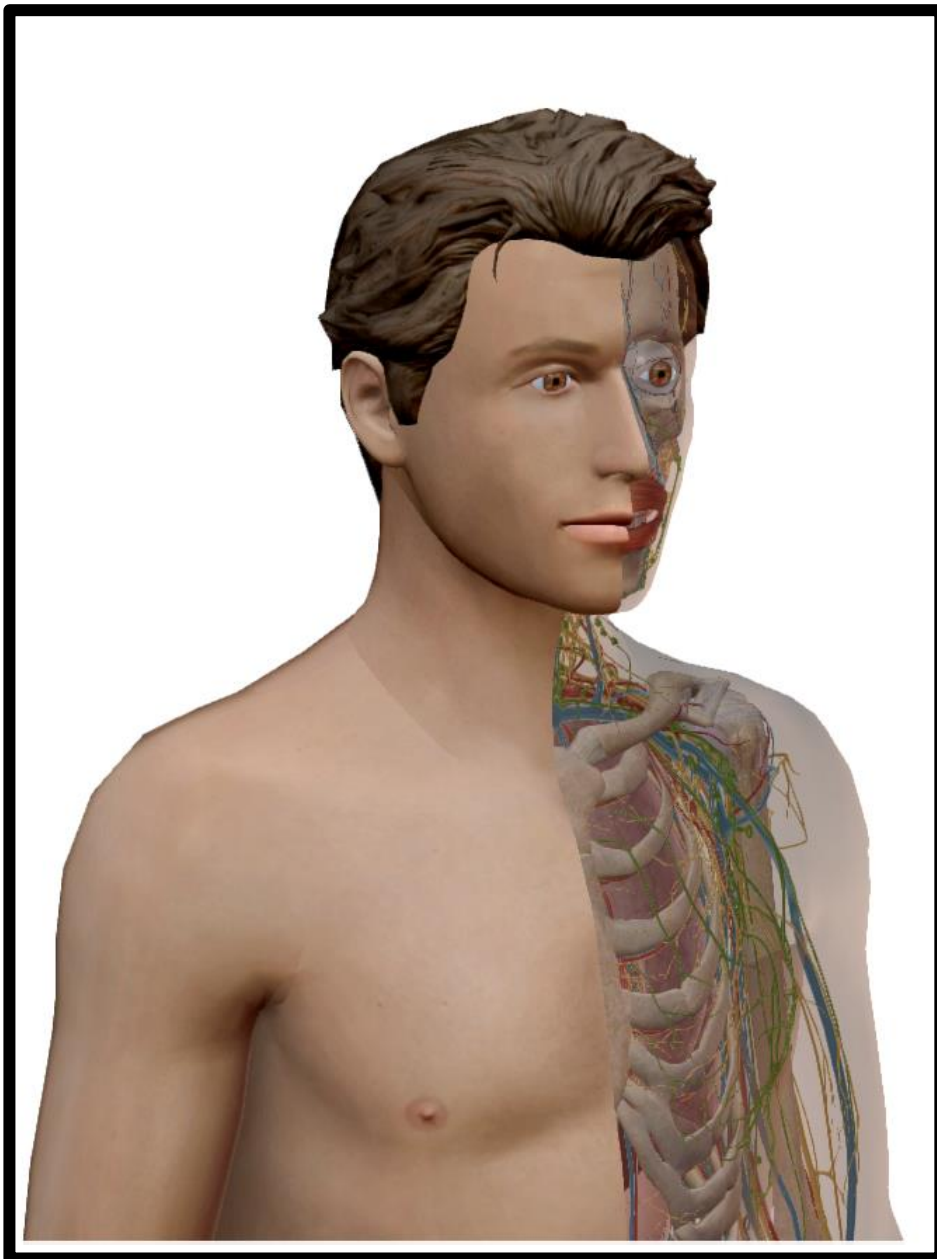


Manual de Anatomia e Fisiologia

SISTEMA DIGESTIVO

Revisto em 2016 por [Paulo Murteira](#)

[Veja os meus videos no youtube e subscreva o canal](#)





ÍNDICE

INTRODUÇÃO	2
OBJECTIVOS GERAIS	2
ENQUADRAMENTO DO MÓDULO	2
BIBLIOGRAFIA	3
SISTEMA DIGESTIVO	4
DIGESTÃO	9
EM SÍNTESE	10

INTRODUÇÃO

O programa de estudos está delineado para formandos com grande vontade de se desafiarem a si próprios, no sentido de obterem sucesso numa profissão que é pessoal e financeiramente recompensadora.

Para que este objectivo seja cumprido, os nossos formadores são altamente qualificados e possuem experiência nas matérias respectivas.

O presente manual está construído para possibilitar, a cada formando, uma forma única de processamento e aprendizagem dos conteúdos. Os formandos são encorajados a potenciar as suas qualidades individuais de aprendizagem. Desta forma os formandos desenvolvem as suas vertentes críticas, avaliação das necessidades do cliente, solução de problemas, desenvolvimento de capacidades intuitivas e habilidade para criar um plano de tratamento.

Adicionalmente, são criados desafios como preparação para os seus objectivos de carreira.

Orgulhamo-nos do sucesso dos formandos diplomados e do impacto que eles provocam na vida de outros. Somos cuidadosos no sentido de considerar o corpo e a mente como um todo.

Desta forma oferecemos aos formandos, cursos que para além do aspecto científico, privilegia experiências de crescimento pessoal. O currículo do curso inclui o módulo de Fundamentos Biológicos do Corpo Humano, que lhes transmite conteúdos de Anatomia e Fisiologia, fundamentais em profissões que lidam com a saúde. Os nossos documentos de apoio estão cientificamente bem documentados e actualizados.

A habilidade para perceber as diferenças entre tecidos como tendões, artérias, veias, músculos, fascias e mesmo energia, é essencial para o sucesso. Este processo é progressivo, feedbacks e a prática repetida em diversos contextos é fundamental.

Não existem atalhos, senão o cumprimento de objectivos de aprendizagem para que o referencial de formação tenha significado.

É extremamente importante perceber como conjugar o conhecimento com as capacidades intuitivas. A interacção com o cliente, a capacidade de ouvir, a avaliação do cliente, a habilidade de comunicar com delicadeza e a manutenção de elevados patamares éticos é indissociável da prática da qualquer desporto.

OBJECTIVOS GERAIS

1. Conhecer os níveis de organização do corpo humano;
2. Relacionar e definir as terminologias de anatomia e fisiologia por sistema corporal;
3. Reconhecer as estruturas dos principais sistemas influenciados pela massagem;
4. Descrever em pormenor a anatomia muscular superficial bem como as estruturas de apoio (musculares, tendinosas, ligamentares e articulares).

ENQUADRAMENTO DO MÓDULO

Qualquer pessoa envolvida na área da saúde necessita de um amplo conhecimento do corpo humano pois, só assim, compreenderá as reacções do corpo, perante determinados “estímulos”. A aprendizagem de anatomia e fisiologia exige um olhar atento sobre intermináveis redes de estruturas nervosas, vasos sanguíneos e linfáticos, camadas musculares sobrepostas, entre outras.

O objectivo deste manual é oferecer, ao formando, conteúdos de fácil compreensão, que promovam a aprendizagem. Assim sendo, procurou-se organizar, o módulo, de forma lógica e sequencial, e dotá-lo de explicações claras e completas.



Este módulo trata do Sistema Digestivo e do funcionamento da absorção de nutrientes para alimento das células.

BIBLIOGRAFIA

- Anónimo, 2001 – Anatomy and Physiology Made Incredibly Easy. 1Th Edition Guanabara - Koogan. USA.
- Azevedo C., 1997 – Biologia Celular. Lidel – Edições técnicas Lda. Lisboa
- Brites M., 2006 – Fisiologia - Manual de Apoio ao Estudante. QuidNovi. Matosinhos.
- Flores M., 1998 – Atlas Temático de Cirurgia. Beta-Projectos editoriais Lda. Lisboa.
- Keith L, Arthur F., 1999 – Anatomia Orientada para a Clínica. 4ª Edição. Guanabara Koogan. Rio de Janeiro.
- Miranda. E. – 2000 - Bases de Anatomia e Cinesiologia. Editora Sprint Lda. Rio de Janeiro.
- Moll K. Moll M., 2004 – Atlas de Anatomia. Lusociencia-Edições Técnicas e Científica, Lda. Loures.
- Neil B., 2000 – Compêndio de Fisiologia. Stória Editores Lda. Lisboa.
- Ovejero A., 1998 – Corpo Humano. Beta-Projectos editoriais Lda. Lisboa
- Parker, S., 2007 – Anatomia e Fisiologia do Corpo Humano. Dorling Kinderley – Civilização Editores, Lda. Porto.
- Pereira L., 2001. – *Metabolismo de Órgãos Vitais* in Riscos de Agentes Biológicos-Manual de Prevenção. IDICT. Lisboa.
- Sandy F., 2000 – Fundamentos da Massagem Terapêutica. 2ª Edição. Manole. Brasil.
- Seeley R., Stephens T. & Tate P., 2007 – Anatomia & Fisiologia. 6ª Edição. Lusociência. Lisboa.
- Serranito P., 2003 – *Fundamentos Biológicos do Exercício e da Condição Física*, 2ª Edição. Xistarca. Lisboa.
- Ribeiro B., 1992 – O treino do Músculo. Editora Caminho. Lisboa.
- Rigutti A., S/D – Atlas Ilustrado de Anatomia. Girassol Edições Lda. Sintra.
- Reyes E., 1998 – Anatomia Humana. Beta-Projectos editoriais Lda. Lisboa.
- Robertis E. & Robertis Jr., 1996 – Biologia Celular e Molecular. Fundação Calouste Gulbenkian. Lisboa.
- Sherman, K., J., Cherkin, D., C., Kahn, J., Erro, J., Herbek, A., Deyo, R., A., & Eisenberg, D., M., 2005 - A survey of training and practice patterns of massage therapists in two US states *BMC Complementary and Alternative Medicine*.
- Twietmeyer T, McCracken T., 2006 – Manual de Anatomia Humana para Colorir. Editora Ganabara Koogan. Rio de Janeiro.
- Valdivia, P., 1998 – Manual de Massagem. Xistarca, Promoções e Publicações Desportivas, Lda. Ministério do Trabalho e da Segurança Social.
- Whitaker R & Borley N., 2000 – Compêndio de Anatomia. Blackwell Lda. Instituto Piaget. Lisboa.
- J. A. Esperança Pina – Anatomia Humana da Locomoção – LIDEL - Lisboa

SITES DA INTERNET

- <http://www.visiblebody.com>
- <http://www.exrx.net>
- <http://www.muscleandmotion.com/>
- <http://www.anatomia.online.com>
- <http://www.innerbody.com/htm/body.html>

[Revisto em 2016 por Paulo Murteira](#)

FORMAÇÃO PROFISSIONAL, LDA.
Elaborado em 2009 por Henrique Lopes

SISTEMA DIGESTIVO

O sistema digestivo (figura 1) é constituído pelo **tubo digestivo** (ao longo do qual os alimentos são transformados) e por **órgãos anexos**, dos quais fazem parte as **glândulas**, responsáveis pela produção de substâncias que são lançadas no tubo digestivo. Estas substâncias intervêm na transformação dos nutrientes complexos em mais simples, de modo a poderem atravessar a parede do tubo digestivo.

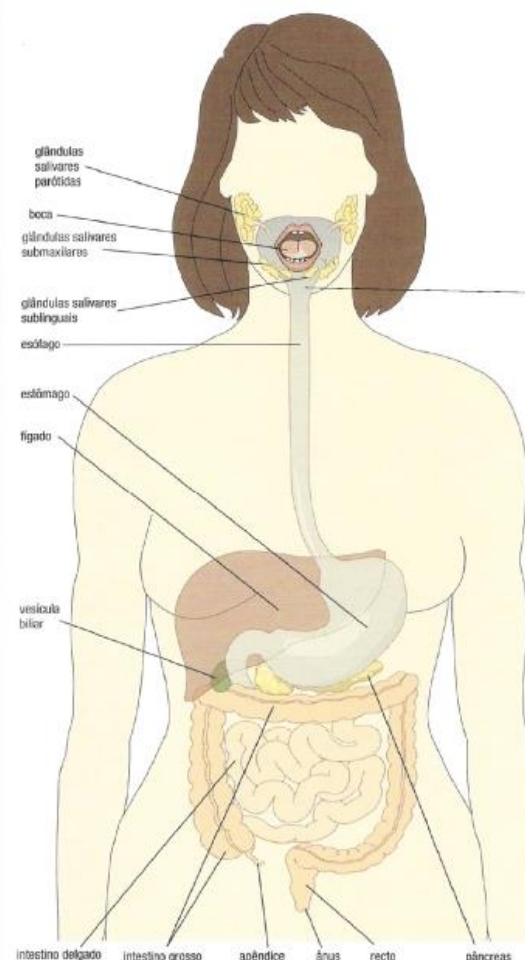


Figura 1 – Representação do sistema digestivo (retirado de Rigutti A., S/d)

TUBO DIGESTIVO

O tubo digestivo é um longo canal, com cerca de 9 metros de extensão. Permite o contacto entre o meio externo e o meio interno. É constituído por um conjunto de órgãos, que desempenham funções específicas na digestão e na absorção.

BOCA

A boca é o órgão que corresponde ao início do tubo digestivo. Na boca encontram-se a **língua** e os **dentes**.

A língua é um órgão musculoso; contém **papilas gustativas**, que permitem detectar os diversos sabores. Os dentes estão implantados nos alvéolos e desempenham uma acção mecânica no

processo digestivo, reduzindo os alimentos a pequenas porções — **mastigação**.

Existem quatro tipos de dentes com funções específicas na mastigação:

- Incisivos (cortam);
- Caninos (rasgam);
- Pré-molares (trituram os alimentos);
- Molares (trituram os alimentos).

Depois de mastigados e ensalivados, os alimentos passam para o faringe através da deglutição.

FARINGE

A faringe é um órgão comum aos sistemas digestivo e respiratório. Permite a passagem dos alimentos da boca para o esôfago.

ESÓFAGO

O esôfago é um órgão constituído, essencialmente, por tecido muscular e localiza-se entre a faringe e o estômago. Comunica com o estômago através de um orifício — **cárdia**, cuja abertura é controlada por um músculo circular — **esfíncter**.

ESTÔMAGO

O estômago é um órgão volumoso e elástico, em forma de saco (figura 2). Nas suas paredes musculosas, existem as **glândulas gástricas** ou **estomacais**, que produzem o **suco gástrico** ou **estomacal**. A comunicação entre o estômago e o intestino delgado é controlada pelo esfíncter pilórico

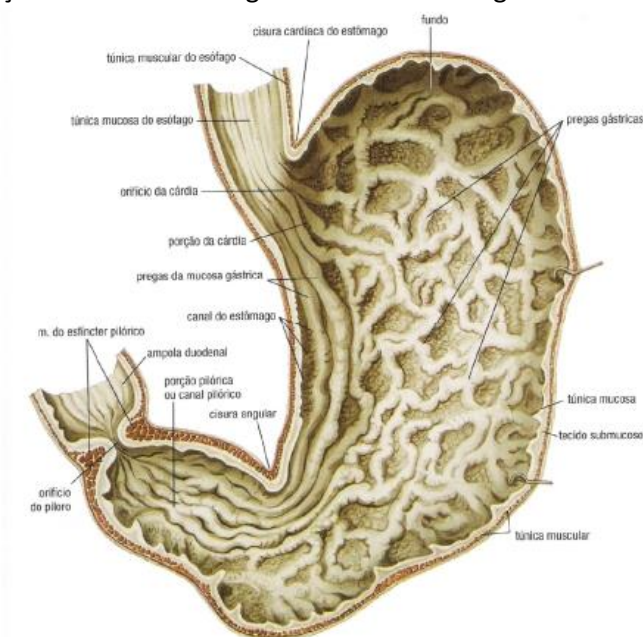


Figura 2 – Representação do estômago (retirado de Rigutti A., S/d)

INTESTINO DELGADO

O intestino delgado (figura 3) é um órgão de grande extensão (cerca de 6,5 m de comprimento e 2,5 cm de diâmetro num indivíduo adulto), que se encontra alojado na cavidade abdominal. A parte inicial do intestino delgado é o **duodeno** e a restante, que se encontra toda dobrada, é o **jejuno e o íleo**.

A parede interna do intestino delgado apresenta numerosas pregas, as **válvulas coniventes**, com pequenas saliências, em forma de dedo de luva, denominadas **vilosidades intestinais**.

Estas estruturas aumentam bastante a superfície interna do intestino, facilitando o contacto com os nutrientes, o que é indispensável para a sua passagem através da parede intestinal — **absorção**.

No interior das vilosidades intestinais encontram-se **vasos capilares sanguíneos e linfáticos**.

O vaso linfático, existente em cada uma das vilosidades intestinais, designa-se **vaso quilífero**.

Os líquidos que circulam nesses vasos estão separados, do interior do intestino, unicamente, por duas camadas de células (uma da vilosidade e outra da parede do vaso). Da parede do intestino fazem parte numerosas glândulas, que produzem o **suco intestinal** ou **entérico**. O intestino delgado comunica com o intestino grosso através de um orifício, controlado pelo esfíncter íleo-cecal.

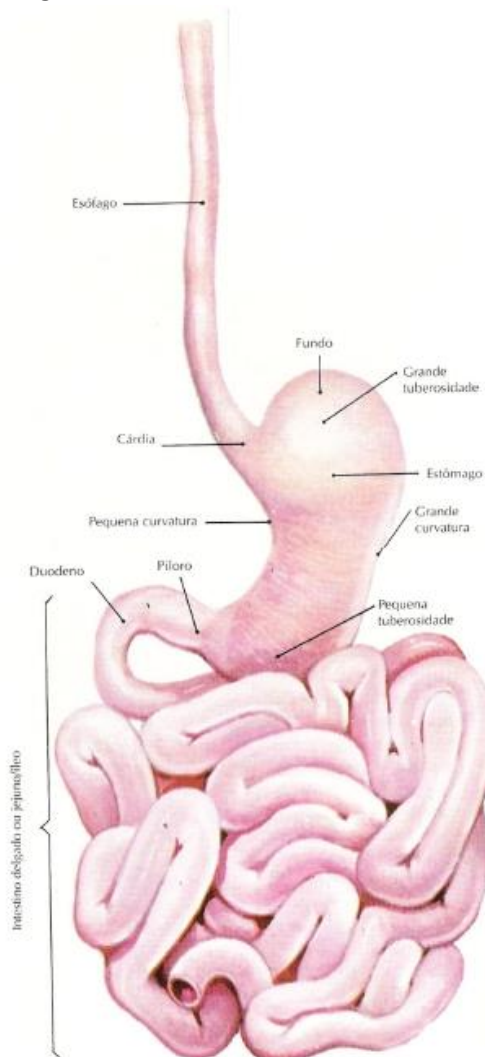


Figura 3 – Representação do Intestino Delgado (retirado de Rigutti A., S/d)

INTESTINO GROSSO

O intestino grosso é um tubo com cerca de 180 cm de comprimento e 6,5 cm de diâmetro, onde se distinguem três regiões principais (figura 4): **ceco** ou **cego**, **cólon** ascendente, transverso, descendente e sigmóide e **recto**. Este comunica com o exterior através do ânus, controlado pelo **esfíncter anal**.

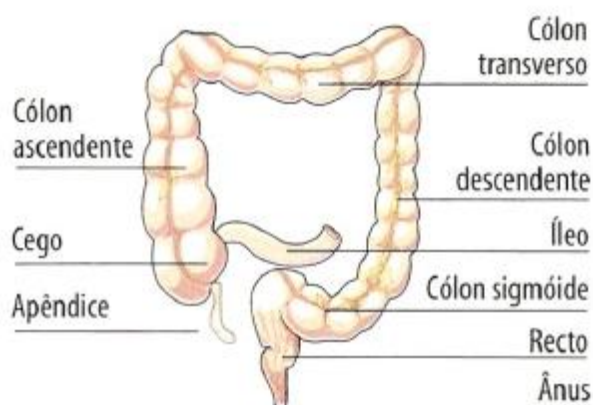


Figura 4 – Esquema do intestino grosso (retirado de Brites M., 2006)

GLÂNDULAS DIGESTIVAS

Existem diversas glândulas digestivas, tais como: **glândulas salivares**, **gástricas intestinais**, **figado** e **pâncreas**. As glândulas digestivas segregam substâncias que são lançadas no tubo digestivo e contribuem para a digestão.

GLÂNDULAS SALIVARES

As glândulas salivares segregam a saliva, que é lançada na boca, onde actua sobre os alimentos. Estas glândulas (figura 5), são classificadas em:

Parótidas - as que se encontram perto das orelhas;

Submaxilares - as que se localizam na parte posterior da boca, por baixo da língua;

Sublinguais - as que se situam na parte anterior da boca, por baixo da língua.

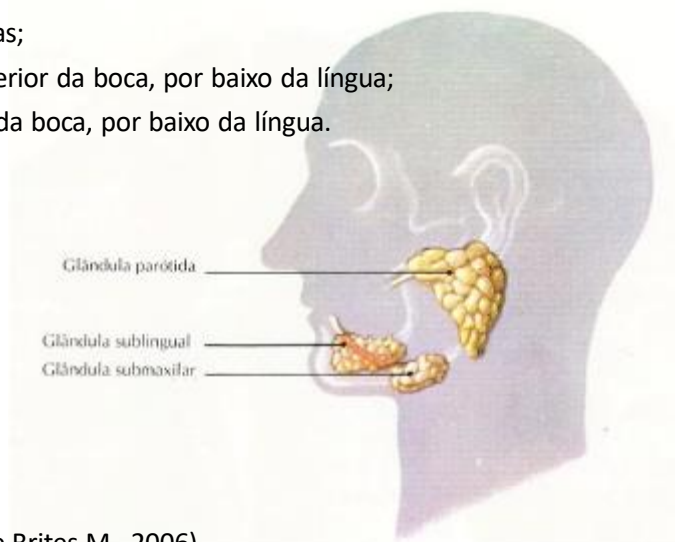


Figura 5 – Esquema das glândulas salivares (retirado de Brites M., 2006)

FÍGADO

O fígado (figura 6) tem cor vermelha-acastanhada e localiza-se na parte superior direita da cavidade abdominal. Segrega a **bilis**, que é conduzida pelo canal hepático ao canal **cístico**, para ser armazenada na **vesícula biliar**. Posteriormente, é conduzida ao duodeno, através dos canais **cístico** e **colédoco**.

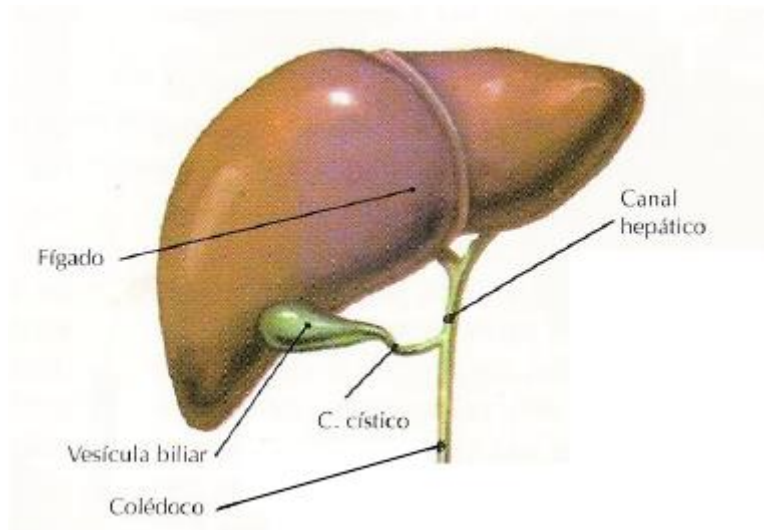



Figura 6 – Esquema do fígado (retirado de Brites M., 2006)

PÂNCREAS

O pâncreas (figura 7) é um órgão comprido e estreito, situado entre o estômago e o duodeno. Segrega o **suco pancreático**, que é conduzido ao duodeno pelo canal pancreático.

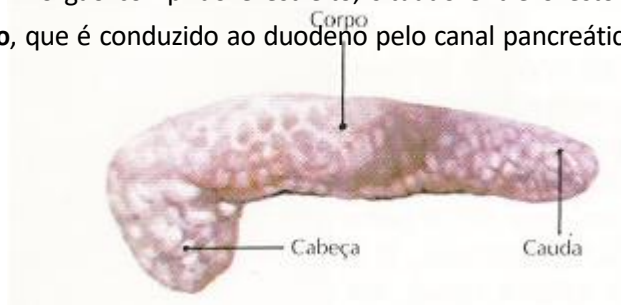

Figura 7 – Esquema do pâncreas (retirado de Brites M., 2006)



DIGESTÃO

Ao longo do tubo digestivo, os alimentos sofrem transformações **mecânicas e químicas** que constituem a **digestão**.

As substâncias simples da nossa dieta, como a água, os sais minerais e as vitaminas (excepto a vitamina B12) podem ser absorvidas ao longo do tubo digestivo, sem sofrerem transformações. Contudo, as moléculas de grandes dimensões, como as proteínas, os lípidos e os glúcidos complexos, têm de ser transformadas em moléculas simples.

As proteínas são divididas sucessivamente em polipéptidos, péptidos e aminoácidos. Os glúcidos são transformados em açúcares simples (monossacarídeos), como a glucose, a frutose e a galactose, entre outros.

Os lípidos, como os triglicerídeos, são separados em ácidos gordos e glicerol.

Para facilitar a digestão, é necessária a presença de substâncias químicas, denominadas enzimas, contidas nos sucos digestivos.

As **enzimas** ou **biocatalisadores** são proteínas que regulam a velocidade das reacções químicas, sem se alterarem. Cada enzima é específica, pois actua apenas sobre uma substância ou grupo de substâncias, designada(s) **substrato(s)**. Assim, por exemplo, a sacarase actua sobre a sacarose e as proteases sobre as proteínas.

A actividade dos biocatalisadores é influenciada por diversos factores, tais como a temperatura e o pH do meio.

Na boca, os alimentos são misturados com a saliva formando uma mistura designada de bolo alimentar. No estômago forma-se o quimo, por acção dos sucos estomacais ou gástricos e no intestino delgado forma-se o quilo. Para a deslocação dos alimentos ao longo do tubo digestivo existe uma contracção involuntária de vários músculos provocando os movimentos peristálticos.

A tabela 1 apresenta as transformações químicas dos nutrientes por acção das enzimas digestivas. Todas as substâncias não absorvidas são eliminadas a partir do intestino grosso através do esfíncter anal.

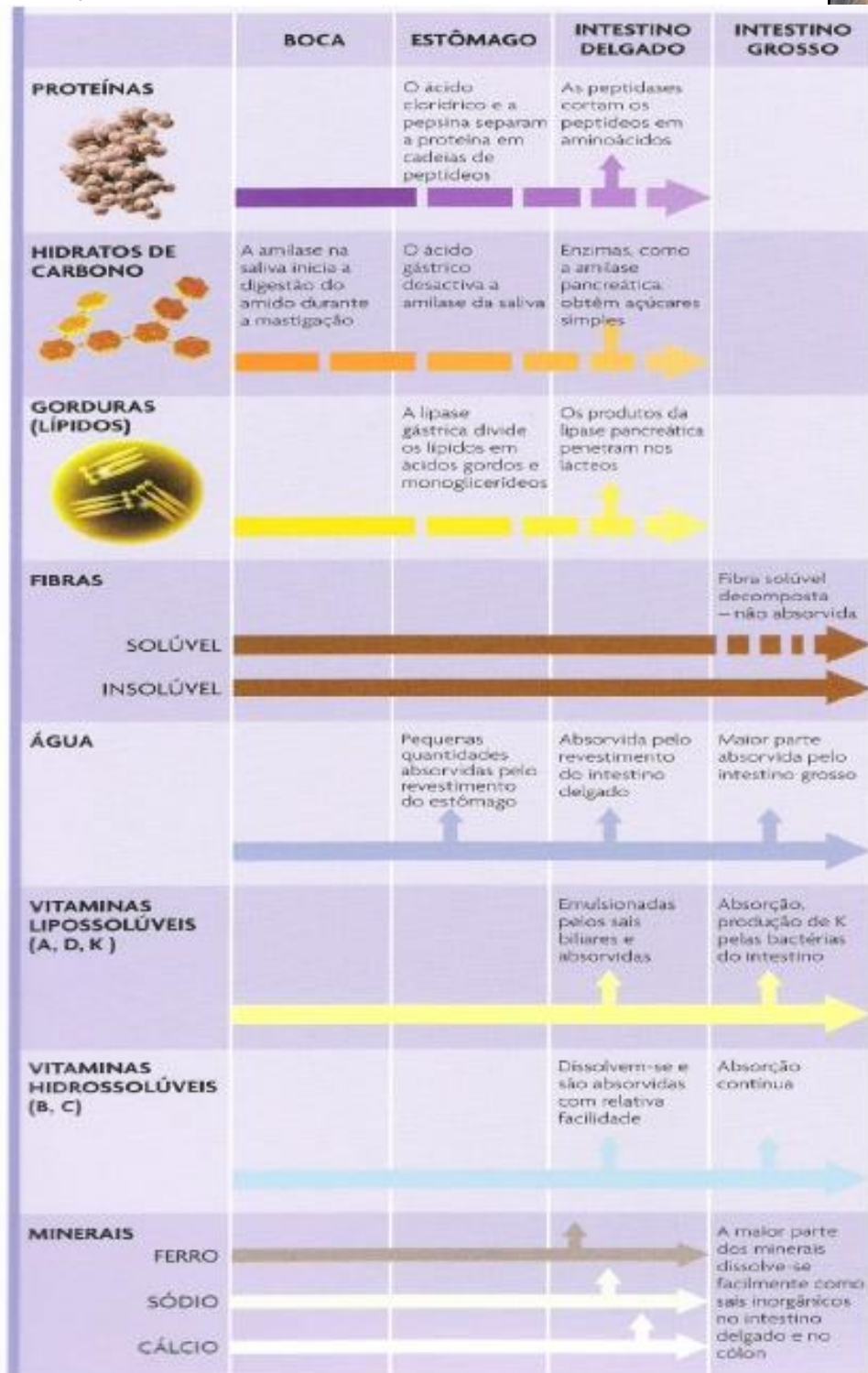


Tabela 1 – Transformações dos alimentos (retirado de Parker S., 2007)

EM SÍNTESE

DEVE SABER:

Sistema Digestivo

- ☐ Constituição
 - o Tubo Digestivo
 - o Glândulas Digestivas
- ☐ Digestão
- ☐ Eliminação de Substâncias